

Kalvarium Metastazı Ayırıcı Tanısında Enostoz: Olgu Sunumu

Mustafa Güdük¹, Aydın Sav², Erkan Vardareli³, Selçuk Peker¹

¹Acıbadem Üniversitesi Tıp Fakültesi, Nöroşirürji, İstanbul, Türkiye

²Acıbadem Üniversitesi Tıp Fakültesi, Patoloji, İstanbul, Türkiye

³Acıbadem Üniversitesi Tıp Fakültesi, Nükleer Tıp, İstanbul, Türkiye

ÖZET

Enostozlar (kemik adaları), genelde insidental olarak bulunan, herhangi bir klinik şikayet yaratmayan kemik lezyonlarıdır. Ayırıcı tanılarında primer kemik tümörleri ve metastazlar mevcuttur ve tanıya yönelik çalışmalarda kafa karıştırmacı olabilmektedirler. Olgu sunumumuzda metastaz ön tanısı ile opere edilen 65 yaşındaki erkek enostoz olgusu sunulmaktadır.

Anahtar sözcükler: enostoz, kemik metastazı, kalvarial metastaz

ENOSTOSIS IN THE DIFFERENTIAL DIAGNOSIS OF CALVARIAL METASTASES: A CASE REPORT

ABSTRACT

Enostoses (bone islands) are usually asymptomatic, incidentally found bone lesions. In their differential diagnosis primary bone tumors and metastases should be considered. In our case study, we are presenting 65 years old male enostosis case who was operated with a preoperative diagnosis of metastasis.

Key words: enostosis, bone metastasis, calvarial metastasis

Enostozlar (kemik adaları); normal spongioz kemikler içinde yerleşmiş olan kompakt lamellar yapıda kortikal kemik adalarıdır. Stieda tarafından, 1905 yılında tarif edilmişlerdir (1). Bazı otörler bunları konjenital hamartomatöz lezyonlar olarak kabul ederken, bazıları kemik remodellizasyonunda ostoklastik aktivite bozukluğuna bağlı olarak oluşan edinsel patolojiler olduğunu düşünmektedirler (2). Olgu sunumumuzda, kolon adenokarsinomu nedeni ile takip edilirken; kalvarial metastaz ön tanısı ile opere edilen hastada, tespit edilen kalvarial enostoz olgusu sunulmaktadır.

Olgu

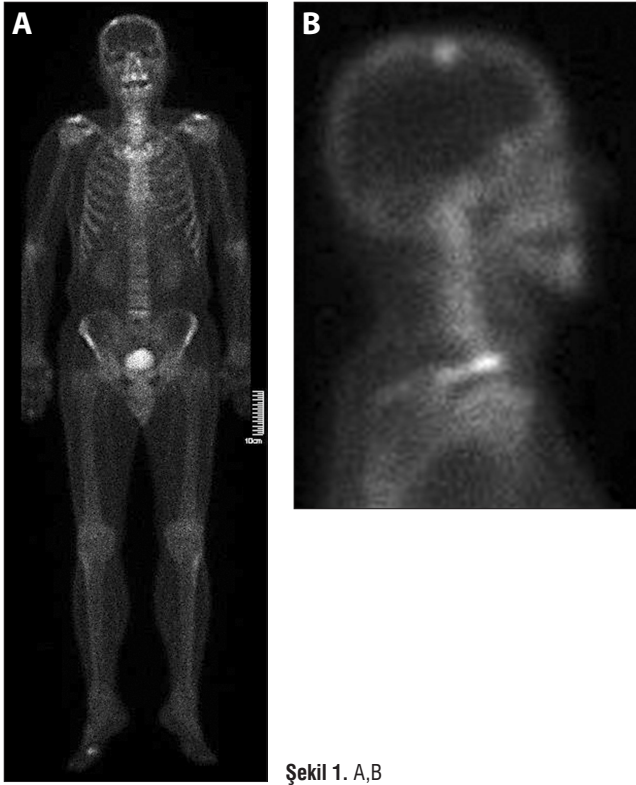65 yaşında, 5 yıldır invazif kolon adenokarsinomu tanısı ile takip edilen ve buna yönelik sigmoid rezeksiyon, kemoterapi ve radyoterapi yapılan erkek hastanın, yaklaşık 1 yıl önce olan düşme sonrası sol dirseğinde ağrı ve hassasiyet oluşmuş. Medikal konservatif uygulama ve tedavilere rağmen yakınmalarının geçmemesi üzerine hastaya tüm vücut kemik sintigrafisi yapılmış ve sağ ayak birinci parmak metatarsofalanks eklemine dejeneratif artrite sekonder,

sağ parietal kemikte ise spesifik olmayan soliter hiperaktif odak tespit edilmiş (Şekil 1 a,b) ve hasta sağ parietal kemikteki odağın metastaz açısından klinik değerlendirilmesi için Nöroşirürji bölümüne yönlendirilmiş.

Hastanın fizik ve nörolojik muayenesinde, genel durumu iyi, bilinci açık idi. Herhangi bir nörolojik defisiti mevcut değildi. Fizik muayenesinde sağ parietal bölgede bir patoloji, şişlik, şekil değişikliği, ağrı yoktu.

Hemogram ve biyokimya tetkikleri normaldi.

Yapılan kranial BT (bilgisayarlı tomografi) (Şekil 2a,b) ve iki yönlü direk kafa grafisi (Şekil 3 a,b) incelemelerinde sağ parietal kemikte koronal suturun hemen arkasında, verteks düzeyinde, intratabular mesafede yaklaşık 1,5 cm çapa erişen sklerotik, iç tabulada kalınlaşma ve kontur düzensizliğine yol açan ve sintigrafideki hiperaktif odağa karşılık geldiği düşünülen metastaz lehine anlamlı olabilecek sklerotik lezyon görüldü (Şekil 2a,b,c). Lezyonun kemik lokalizasyonlu olması ve primer neoplazi varlığı nedeni ile görüntüleme ek bilgi sağlamayacağı düşünülerek beyin MR tetkiki yapılmadı.



Şekil 1. A,B

Bu tetkikler ile sağ parietal kemikteki lezyona yönelik olarak metastaz ön tanısı ile opere edilen hastanın lezyonu turlanarak eksize edildi. Dış ve iç tabulanın intakt olduğu, lezyonun her iki tabula arasında diploik kemikte yerleşik olduğu gözlemlendi. Postoperatif dönemde ek sorunu olmayan ve postoperatif 1. gün taburcu edilen hastanın patoloji sonucu 0,2-0,4 mm mineralize kemik parçaları ile uyumlu olarak geldi ve malignite lehine bulgu görülmedi (Şekil 4 a,b).

Tartışma

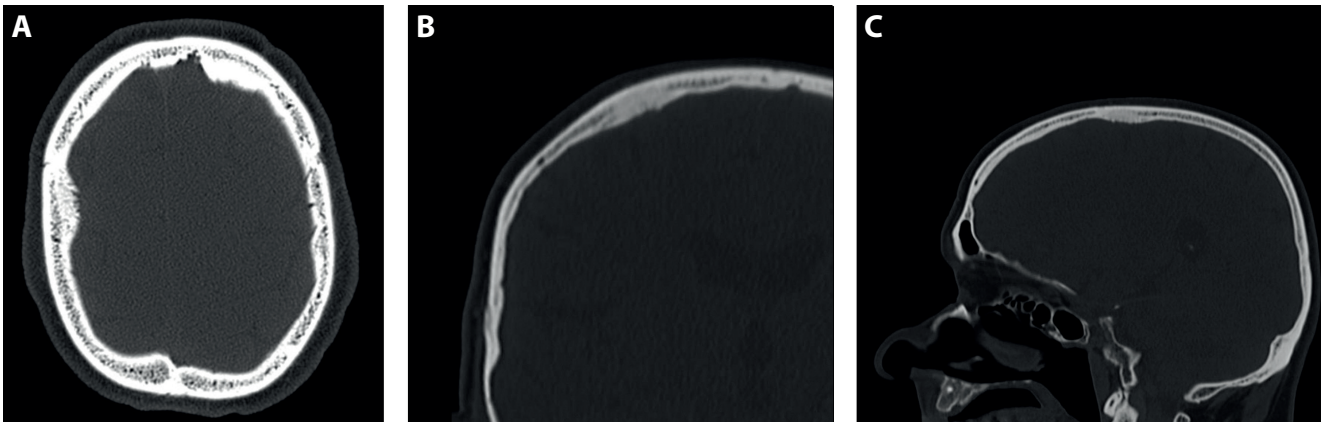
Akciğerler ve karaciğerden sonra, iskelet sistemi, metastazların 3. en sıklıkta tuttuğu organ sistemidir (3). Karsinoma

kaynaklı kemik metastazları iskeletin en sık malignitelerini oluştururlar. Omurga, pelvis, femur proksimali, kaburgalar, humerus proksimali ve kafatası kemik metastazlarının %90'ının görüldüğü yerler olmakla beraber vücudun herhangi bir kemiğini tutabilirler. Gastrointestinal tümörler nadir olmakla beraber (<%10), kemik metastazları yaparlar (4); kolorektal kaynaklı metastazlar ise Cayla ve ark. tarafından tüm kemik metastazı olgularının %1,3'ü olarak bildirilirken, Mitsuya ve ark. tüm kalvarial ve kafa tabanı metastazlarının %1,1'inin kolon kanseri kaynaklı olduğunu bildirmişlerdir (5) (6). Kalvarial metastaz, kolon kanserlerinde spesifik olarak sık olmamakla beraber, meme, akciğer veya prostat kanserli olguların %22'sinde mevcuttur (7) ve kemik metastazlı olguların %11,6'sında, kalvarium tek metastaz lokalizasyonu olabilir (8).

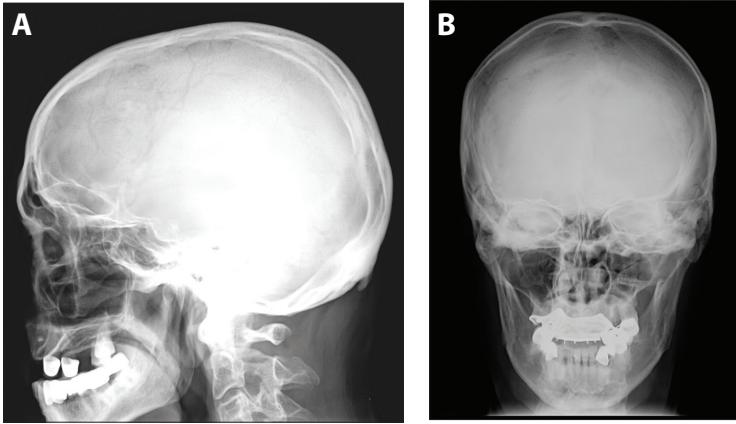
Enostozlar sıklıkla omurgada gözükmektedir; Resnick ve ark. 1983 yılında 100 kadavranın dorsal ve lomber vertebral direk grafilerini incelemiş 13 kadavrada 14 enostoz tespit etmişlerdir fakat bunun sadece 4'ü otopside gösterilebilmiştir (9).

Enostozların çoğunluğu sintigrafide "soğuk" gözükmekle beraber, nedeni bilinmese de artmış radyonüklid tutulumu gösteren "sıcak" enostozlar da bildirilmiştir (10,11). Bunlar, genelde artmış radyonüklid tutulumu gösteren metastazların tarama ve tanısında yanıltıcı ve kafa karıştırıcı olabilmektedir. Bizim olgumuzda da artmış radyonüklid tutulumu görülmüştür.

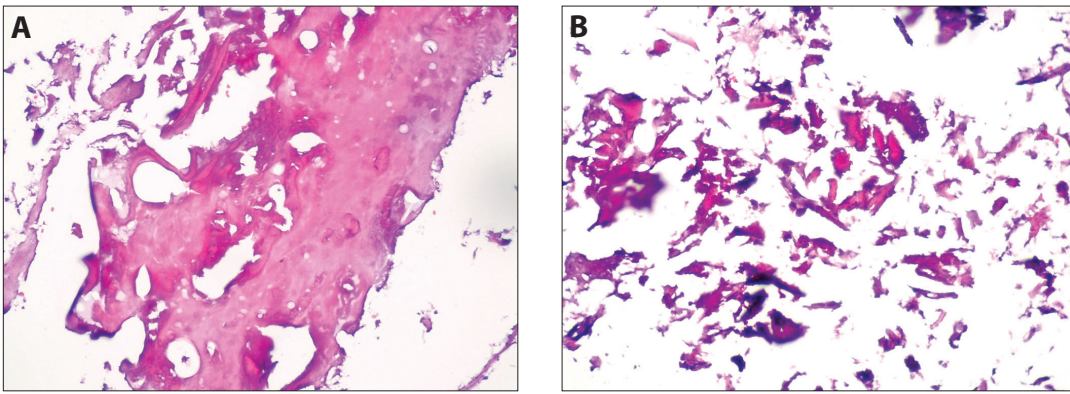
Radyolojide, özellikle kemik metastazların tanısında direk grafi, BT ve MR tetkiklerinin önemli yeri mevcuttur. Özellikle kemik destrüksiyonu, eşlik eden patolojik kırıklar ve kemik rezorpsiyonlarının görülebilmesinde direk grafi ve BT önem arz eder. Enostozlar ise direk grafide homojen, dens, iyi sınırlı ve sklerotik spongios kemik yerleşimli lezyonlar olarak görülürler. Bu lezyonların özellikle ayırıcı bir görünümü de trabekül uzantılarının oluşturduğu "dikensi çıkıntı" veya "psödopod" görünümüdür. BT'de ise genelde



Şekil 2. A,B,C



Şekil 3. A,B



Şekil 4. A,B

kortikal kemik ile uyumlu olacak biçimde hiperdens alanlar görülür. Direk grafideki tipik görünümü olan "dikensi çıkıntılar"BT'de de görülebilir (2,10). Bizim olgumuzda direk grafilerde anlamlı değişiklikler olmamakla beraber, BT tetkikinde lezyon ile uyumlu bölgede hiperdensite vardır, iç ve dış tabula bütünlüğü sağlam olmakla beraber, iç tabulanın diploik tarafında kemik kontur değişiklikleri ve tırtıklanma, diploik bölgede hiperdensite gözükmektedir.

Enostozların histopatolojik görünümü normal kortikal kemiklerden hiçbir farklılık göstermez (10,1,2). Bizim olgumuzda da normal kortikal kemik ile uyumlu görünüm tespit edilmiştir (Şekil 4 a,b).

Metastaz taraması amacı ile yapılan tüm vücut sintigrafisinde artmış radyonüklid tutulumu yapan lezyonlar için de, enostoz tanısının da ayırıcı tanıya dahil edilmesi gerekmektedir.

Kaynaklar

1. Stieda A. Über umschriebene Knochenverdichtungen im Bereich der Substantia spongiosa im Röntgenbilde. Bruns Beitr Klin Chir Tuebing 1905; p. 700-3.
2. Greenspan A. Bone island (enostosis): current concept - a review. Skeletal Radiol 1995;p. 111-5.
3. Witham T, Khavkin Y, Gallia G, Wolinsky J, Gokaslan Z. Surgery insight: current management of epidural spinal cord compression from metastatic spine disease. Nat Clin Pract Neurol 2006;p.87-94.
4. Coleman RE. Clinical features of metastatic bone disease and risk of skeletal morbidity. Clin Cancer Res 2006;12:6243-9.
5. Cayla J, Rondier J, Forest M, Heisbourg A, Meary R. Bone metastases of colonic and rectal neoplasms. Apropos of 11 cases. Sem Hop 1975;51:507-18.
6. Mitsuya K, Nakasu Y, Horiguchi S, Harada H, Nishimura T, Yuen S, et al. Metastatic skull tumors: MRI features and a new conventional classification. J Neurooncol 2011; 104:239-45.
7. Tofe AJ, Francis MD, Harvey WJ. Correlation of neoplasms with incidence and localization of skeletal metastases: An analysis of 1,355 diphosphonate bone scans. J Nucl Med 1975; p. 986-9.
8. Nunan T, Clarke S, Coakley A, Wells C, Halls F, Entwistle P. Is the skull view necessary in routine gamma camera bone scanning? Nucl Med Commun. 1985;6:37-40.
9. Resnick D, Nemcek AJ, Haghighi P. Spinal enostoses (bone islands). Radiology. 1983; p. 373-6.
10. Greenspan A, Steiner G, Knutzon R. Bone island (enostosis): clinical significance and radiologic and pathologic correlations. Skeletal radiol 1991; p. 85-90.
11. Sickles E, Genant H, Hoffer P. Increased localization of ^{99m}Tc-pyrophosphate in a bone island: case report. J Nucl Med. 1976;p.113-5.